

Dépistage de la dysplasie coxo-fémorale

Analyse bénéfique/risque de l'anesthésie générale

I. Brefs rappels au sujet de la dysplasie

Qu'est-ce que la dysplasie coxo-fémorale :

La dysplasie coxo-fémorale (D.C.F.), communément appelée dysplasie de la hanche, est un trouble du développement de la hanche qui entraîne une instabilité de l'articulation, et touche principalement les chiens de races grandes et géantes. L'origine génétique de cette affection a été prouvée (1), cependant le mécanisme exact de la transmission génétique n'est pas encore connu. Il s'agit vraisemblablement d'une maladie faisant intervenir plusieurs gènes. Dans des lignées de chiens prédisposés à la dysplasie coxo-fémorale, une alimentation inappropriée pendant la croissance du chiot (trop énergétique et entraînant un surpoids, ou un excès de calcium) ou un exercice physique excessif accroissent la proportion de chiens dysplasiques dans les portées ainsi que la gravité de l'affection (1,3).

La dysplasie coxo-fémorale entraîne dans la quasi totalité des cas le développement d'une arthrose de la hanche. L'arthrose handicape le chien dans la mobilité de son articulation, et entraîne des boiteries plus ou moins précoces allant jusqu'à une impotence sévère, qui peut survenir très jeune. Cependant, il n'existe pas de correspondance systématique entre le stade de dysplasie, le développement de cette arthrose, et les symptômes liés à l'arthrose : certains chiens dysplasiques ne développeront jamais d'arthrose et donc ne boiteront pas, d'autres chiens dysplasiques et arthrosiques ne développeront pas les signes cliniques associés avant un âge avancé. Le dépistage clinique (par l'observation d'une boiterie), permet de suspecter la dysplasie coxo-fémorale, ce qui est primordial. Cependant le fait que le chien ne boite pas n'est pas un indice fiable d'absence de dysplasie, la radiographie du bassin (et donc des hanches) est donc nécessaire pour effectuer un dépistage correct.

Méthode actuelle de dépistage :

Le dépistage de la dysplasie repose sur une radiographie du bassin effectuée à partir de 12 mois, en vue ventro-dorsale. Les critères de lecture du cliché sont bien codifiés et obligent à une **position bien spécifique** du chien : membres postérieurs en hyper-extension et rotation interne, afin d'avoir les fémurs parallèles et les rotules au zénith, bassin rigoureusement symétrique (apprécié par les foramens obturés symétriques et l'égalité de largeur des ailes de l'ilium) (2).

La lecture consiste à apprécier la forme des têtes fémorales, l'enserrement de cette même tête par l'acétabulum, la congruence (rapport entre les surfaces articulaires) de l'articulation, repérer les éventuels signes visibles d'arthrose (ostéophytes,...), et la laxité de l'articulation, mesurée principalement par l'angle de Norberg Olsson.

En fonction de ces différents critères, le chien obtient une note allant de A à E, basée sur la plus mauvaise des deux hanches : les chiens classés A et B sont considérés comme non dysplasiques au plan radiographique, les autres comme dysplasiques (C à E). Tous les chiens confirmés, qu'ils soient dysplasiques ou non, sont autorisés à la reproduction au L.O.F., mais seuls les chiens indemnes peuvent valider leurs cotations (grille des géniteurs), les chiens dysplasiques étant fortement déconseillés pour la reproduction.

Dr X
 azor B. Alld σ TTT ooo
 né le 08.06.1991
 radio 08.07.1993

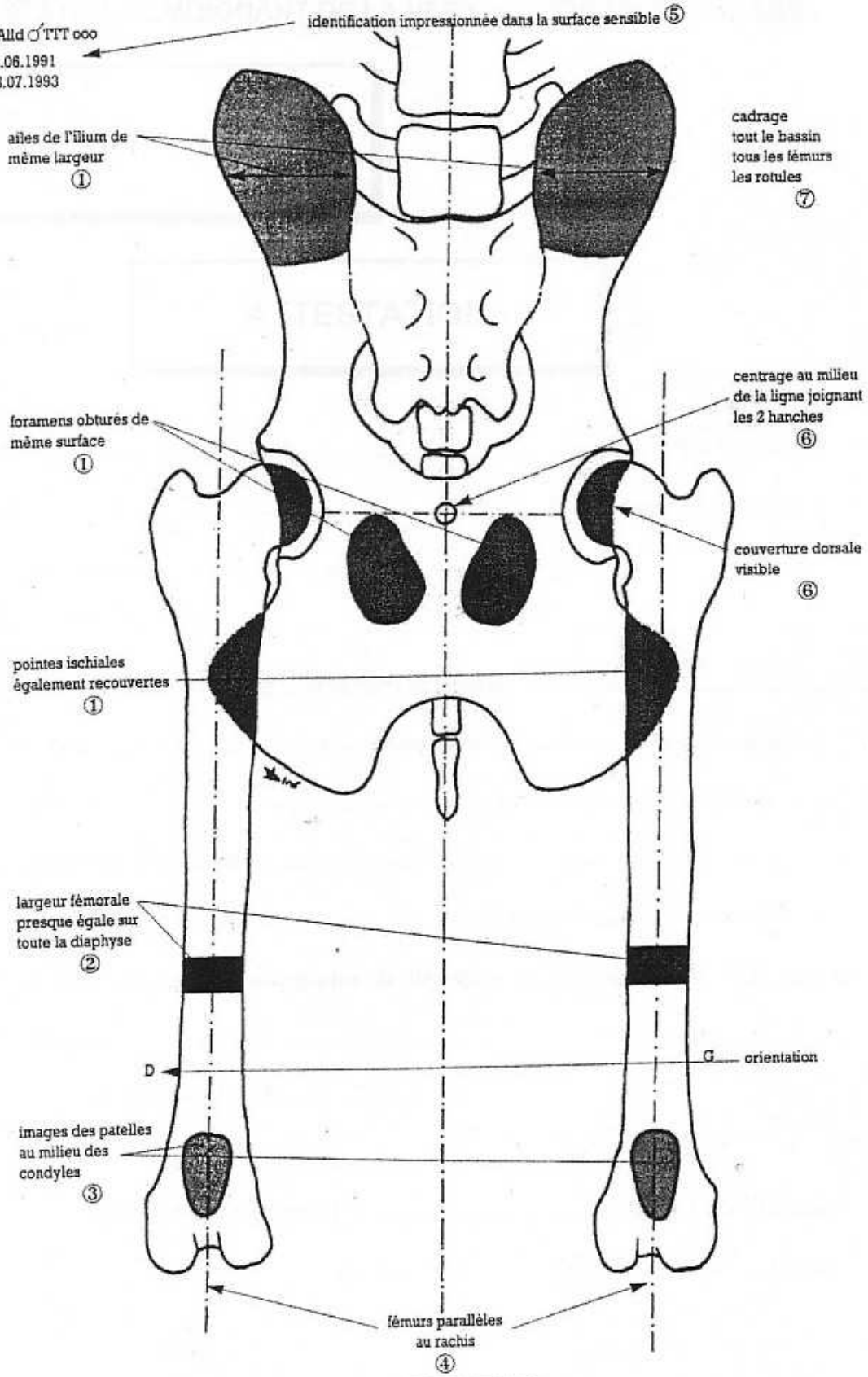


Figure 13 : Position standard du chien pour une radiographie de dépistage
 (d'après Le Nihouannen) **Source Bouras, 2001 (2)**

Influence de la sélection génétique actuelle sur la production de sujets indemnes de DCF :

Une étude en race berger allemand a prouvé que l'accouplement de deux chiens indemnes AA donnait 23% de chiots dysplasiques (4), la sélection génétique consistant à n'utiliser que des sujets indemnes a donc certaines limites, et ne suffit pas à éradiquer la DCF..

En effet, différentes études (2) évaluent entre 15 et 25% la proportion de faux négatifs avec cette méthode de dépistage : **25% des chiens considérés comme indemnes (c'est à dire « négatifs ») seraient en réalité porteurs des gènes délétères (on les appelle les « faux négatifs »).**

Ceci explique sans doute pourquoi les proportions de chiens indemnes/dysplasiques chez le Beauceron sont restées sensiblement identiques (80 à 85% de chiens indemnes, 20 à 15% de dysplasiques). Et l'on doit tenir compte, pour ces chiffres, des nombreuses radiographies de chiens visiblement très touchés (D et E) qui ne sont pas envoyées en lecture officielle. **On peut donc supposer que la proportion de chiens dysplasiques a, au minimum, stagné dans la population.**

Quel est donc l'intérêt alors de continuer à sélectionner sur ce critère ? Il est double :

- parce qu'il existe désormais des méthodes complémentaires de dépistage précoce (qui seront exposées dans un article ultérieur) ;

- parce qu'il est possible d'améliorer la qualité du dépistage en utilisant systématiquement l'anesthésie générale ou la sédation poussée lors de la radiographie, ainsi que le recommande la commission scientifique de la Fédération Cynologique Internationale (F.C.I.). La France fait figure d'exception, car c'est un des rares pays européens qui continuent à tolérer que le dépistage soit effectué sur un animal « vigile » (sans relâchement musculaire suffisant obtenu par sédation poussée ou anesthésie générale), ce qui discrédite totalement nos résultats de lecture par rapport à nos voisins, chez lesquels **cette manière de procéder est assimilée à une fraude (5).**

Nous allons donc développer ci-dessous les bénéfices et risques liés à la radiographie de dépistage de la DCF sous AG.

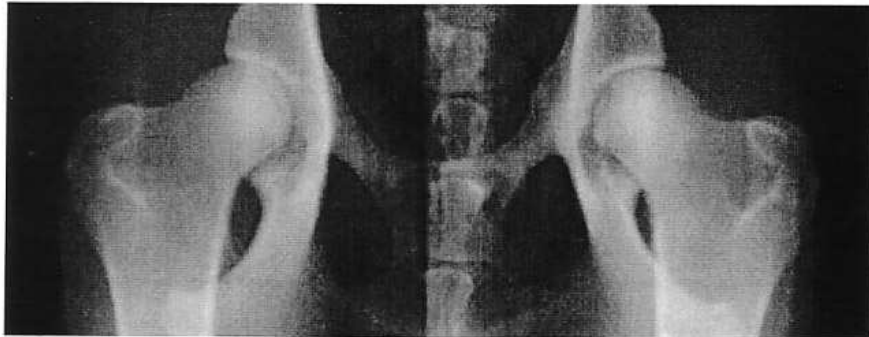II. Bénéfices de l'anesthésie générale lors de la radiographie de dépistage de la dysplasie coxo-fémorale

Confort d'utilisation

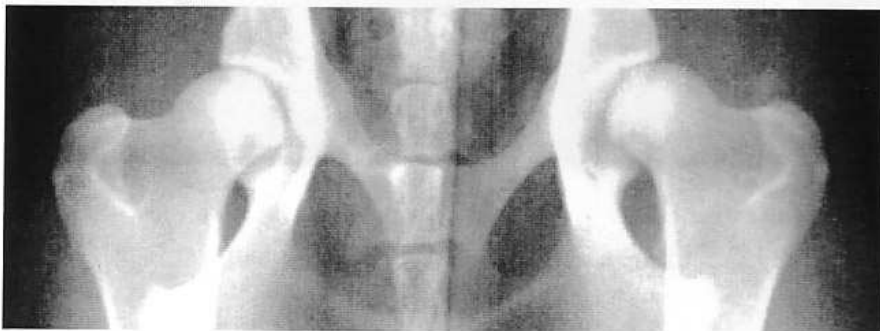La position permettant d'effectuer une radiographie qui soit interprétable n'est pas une position naturelle pour le chien, et donc pas une position confortable. L'extension des fémurs, leur rotation, si elles ne sont pas forcément douloureuses ne sont en tous cas pas confortables. L'usage de l'anesthésie générale ou d'une sédation poussée permet de positionner correctement le chien sans lui imposer une position inconfortable, et sans avoir à se « battre » avec un chien jeune ou rebelle, pour le maintenir, le temps du cliché, dans la position idéale permettant la lecture : dans l'étude de Bouras qui portait sur une centaine de chiens (2), sans anesthésie 79,2% des chiens ont posé des problèmes (52,47% n'ont pas pu être radiographiés et 26,73% ont présenté des anomalies de position). Avec anesthésie tous les chiens ont pu être radiographiés (2). Ainsi, lorsque le chien est anesthésié ou sous sédation adéquate, on limite le nombre de clichés nécessaires pour obtenir une radio lisible, à un seul dans la grande majorité des cas : **cela limite le désagrément pour le chien, limite le temps d'exposition aux rayons X du chien comme des opérateur, et limite le prix de l'examen.**

Influence sur les signes radiographiques de dysplasie

La subluxation de l'articulation est un critère déterminant dans le dépistage radiographique de la dysplasie : plus la laxité de l'articulation est importante, moins elle est stable, et plus le risque de développement d'arthrose est important. L'anesthésie ou la sédation poussée



Radiographie 13 : Sans anesthésie Classe B



Radiographie 14 : Avec anesthésie Classe C

Source Bouras, 2001 (2)

Radiographies du même chien

permettent un relâchement musculaire (myorésolution), et la mise en évidence de la subluxation. Quand le chien est vigile ou trop faiblement tranquilisé, l'inconfort lié à la position, et l'absence de relâchement de la musculature, va le pousser à « rentrer » ses têtes fémorales dans les acétabulums, **masquant ainsi la subluxation, et augmentant la valeur de l'angle de Norberg Olsson.**

Les preuves

Diverses études démontrent depuis longtemps déjà ce que l'on suspectait forcément : l'absence d'anesthésie générale influe sur la lecture et augmente le nombre de faux négatifs (2) :

Lavelle et Anderson l'avaient déjà prouvé

en radiographiant sous acépromazine (tranquillisant) puis sous anesthésie générale 26 chiens : ils ont trouvé une augmentation significative du degré de sévérité de la dysplasie sous anesthésie générale. **L'acépromazine n'entraîne donc pas de myorésolution suffisante pour mettre en évidence la laxité.**

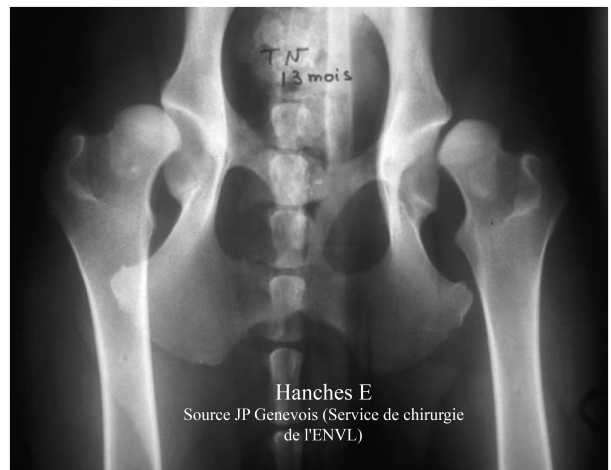
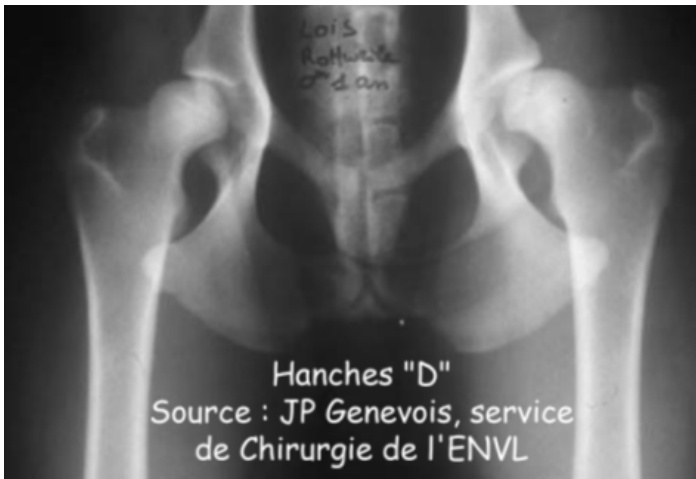En 1991, Madsen et Svalastoga ont mis en évidence que 31% des chiens paraissant normaux sans anesthésie présentaient une laxité trop importante sous anesthésie générale.

En 1994, Köppel et Lorinson ont comparé 74 cas avec et sans anesthésie, et prouvé que la diminution de l'angle de Norberg Olsson sous anesthésie peut aller jusqu'à 10 degrés.

La thèse de doctorat vétérinaire de Bouras en 2001 (2) le prouve une fois de plus, en radiographiant les mêmes chiens avec et sans anesthésie générale. Cette étude sur une centaine de chiens montre une différence significative entre le résultat de la lecture, avec et

sans anesthésie. En effet, sur les 24 chiens pour lesquels a pu être faite une radiographie lisible sans anesthésie, 8 (soit 1/3 !) présentent une différence dans la mesure de l'angle de Norberg Olsson, de 1 à 3 degrés pour la plupart (6/8), de plus de 3 degrés pour certains (2/8). Jusqu'à 8 degrés de différence sont observés.

Les chiens concernés dans toutes ces études sont essentiellement les stades « limites », où le **seul critère appréciable est la laxité**, qui sont nombreux à l'âge du dépistage officiel puisque les déformations osseuses et les manifestations arthrosiques se développent le plus souvent après deux ans (5). La présence d'arthrose visible à la radio reste un critère de dysplasie donnant un stade supérieur à C, pour lesquels l'anesthésie ne change rien puisqu'elle ne la fait



pas disparaître. En revanche, pour les stades sur lesquels l'évaluation de la luxation, et l'angle de Norberg Olsson vont être déterminants, les chiens radiographiés sans anesthésie ont un résultat meilleur que lorsqu'ils le sont sous anesthésie générale. **Le fait d'effectuer des radiographies officielles de dépistage sur un animal vigile** (sans sédation poussée ni anesthésie) **est donc une manœuvre qui contribue à camoufler l'hyperlaxité (5), et donc la dysplasie.**

De plus, certains chiens dont la radiographie laisse apparaître uniquement de discrets signes d'arthrose (tel que la ligne de Morgan, non prise en compte dans la lecture mais cependant signe d'arthrose) seront classés non dysplasiques au bénéfice du doute si les autres critères (congruence, angle, laxité) sont bons... « grâce » à l'absence d'anesthésie.

Intérêt d'un dépistage plus fiable

A titre individuel : si le chien est atteint, il peut recevoir un traitement préventif précoce qui ralentira l'évolution de l'arthrose, ou être opéré plus rapidement, avant l'apparition de la boiterie.

A titre collectif pour la race : le but est d'éradiquer cette affection au sein de la race, ou du moins de limiter son importance et sa gravité au sein de la population de beaucerons. Plus le dépistage est fiable, plus ce but pourra être atteint facilement et rapidement.

III. Risques de l'anesthésie générale

Risque anesthésique

C'est le principal argument des détracteurs de l'anesthésie générale.

Le risque est l'allergie à l'anesthésique (rarissime mais imprévisible), ou la diminution de la fréquence cardiaque et respiratoire pouvant entraîner le décès du chien si rien n'est fait.

Sans vouloir nier un risque toujours présent, l'évolution des protocoles anesthésiques fait qu'à l'heure actuelle les accidents anesthésiques sont rarissimes :

- les chiens anesthésiés pour le dépistage de dysplasie le sont généralement entre 1 et 3 ans : pour un chien de moins de 7 ans, sans pathologie cardiaque et dont les reins fonctionnent correctement, **le risque anesthésique est quasiment nul.**
- Les vétérinaires disposent désormais de protocoles très sûrs : **sédation poussée réversible**, qui, tout en entraînant une myorésolution suffisante, permettent par l'usage d'un antidote de réveiller le chien de façon quasi-instantanée (médétomidine), usage de **l'anesthésie gazeuse** dont on contrôle l'intensité en temps réel et dans laquelle l'agent anesthésique est éliminé très rapidement par voie pulmonaire, et protocoles anesthésiques « classiques » testés et éprouvés qui ont fait leurs preuves par la rareté des accidents : à l'heure actuelle **les risques d'accident anesthésique sont négligeables par rapport aux autres causes de mortalité accidentelles.**

L'anesthésie générale est utilisée pour de nombreuses interventions de convenance, y compris chez le chiot: tatouage, détartrage, stérilisation...et est très bien acceptée par les propriétaires.

Le surcoût

L'usage de l'anesthésie, facturée en moyenne entre 30 et 60 euros TTC selon les cliniques vétérinaires, entraîne donc un surcoût. Cependant, le fait de ne faire qu'un cliché sous anesthésie générale limite le prix de la radiographie en elle-même, par rapport aux nombreux clichés souvent nécessaires pour obtenir une radiographie lisible sans anesthésie.

Conclusion :

Comme le confirme la commission scientifique de la FCI (obligation d'effectuer la radiographie avec un moyen médicamenteux permettant un parfait relâchement musculaire), **sans myorésolution correcte** (obtenue par anesthésie ou sédation poussée) **le dépistage actuel n'est pas fiable.** Il y a déjà trop de faux négatifs sous anesthésie générale, proportion qui est encore augmentée sans anesthésie. **Par cette méthode, un certain nombre d'animaux sont faussement considérés comme indemnes lors du dépistage officiel et contribuent au maintien de l'affection au sein des races.** (5)

Les risques, mineur pour le risque anesthésique et compréhensible quoique discutable de l'augmentation du coût, peuvent retenir certains propriétaires de chiens, qui auraient accepté de dépister leur chien sans anesthésie. Ainsi, on peut craindre que rendre l'anesthésie générale ou la sédation poussée obligatoires pour le dépistage de la dysplasie coxo-fémorale aura une influence négative sur le nombre de chiens dépistés. Cependant, augmenter le nombre de chiens dépistés par une méthode entraînant autant de faux négatifs : est-ce vraiment le but recherché ? **Ne vaut-il pas mieux limiter la classification indemne de dysplasie aux chiens pour lesquels le dépistage est fiable ?** A l'heure actuelle, chaque éleveur peut, à titre individuel, choisir un dépistage plus fiable pour ses reproducteurs.

D'autre part, il existe désormais des méthodes complémentaires de dépistage par rapport à la radiographie officielle. Ces méthodes permettent de dépister plus précocement et de façon plus fiable les chiens indemnes ou atteints. Elles feront l'objet d'un article ultérieur.

Auteurs : Drs Marie LOPEZ et Gaëlle TAUNAY-BUCALO, avec la collaboration des Pr. Jean-Pierre GENEVOIS et Didier FAU, du service de chirurgie de l'Ecole Nationale Vétérinaire de Lyon.

Bibliographie :

(1)Genevois J.P., Fau D., Rémy D., La dysplasie coxo-fémorale chez le chien, Le point vétérinaire vol 28, Edition spéciale « Affections héréditaires et congénitales des carnivores domestiques », p 85-88, 1996

(2)Bouras H., Etude du dépistage radiologique de la dysplasie de la hanche chez le chien sans ou avec anesthésie. Thèse de doctorat vétérinaire, Nantes, 2001.

(3) Fau D., Rémy D., Viguier E., Carozzo C., Chanoit G., Genevois J.P., Alimentation et dysplasie coxo-fémorale, Revue Méd. Vét., 156, 138-147, 2005

(4) Madelenat A., Guenego L., Gautier R., Le Pennhip : une méthode de diagnostic précoce et d'éradication de la dysplasie de la hanche chez le chien, Bull. Acad. Vét. France, Tome 159, n°3, 241-246, 2006

(5) Genevois J.P., Chanois G., Carozzo C., Rémy D., Fau D., Viguier E., Rôle des conditions de réalisation de la radiographie (anesthésie) sur le résultat du dépistage de la dysplasie coxo-fémorale, Premières rencontres de la recherche canine, ENV Alfort, 13 avril 2007